КОМБИНИРОВАННАЯ АУТОДЕРМОПЛАСТИКА С ПРИМЕНЕНИЕМ БИОСИНТЕТИЧЕСКИХ РАНЕВЫХ ПОКРЫТИЙ ПРИ ГЛУБОКИХ ОЖОГАХ

Салахиддинов К.З.[1], Алексеев А.А.[2] Email: Salakhiddinov6111@scientifictext.ru

[1]Салахиддинов Камолиддин Зухриддинович - доктор медицинских наук, доцент,
кафедра факультетской и госпитальной хирургии,
Андижанский государственный медицинский институт, г. Андижан, Республика Узбекистан;
[2]Алексеев Андрей Анатольевич - доктор медицинских наук, профессор,
кафедра термических поражений, ран и раневой инфекции,
Российская медицинская академия непрерывного профессионального образования, г. Москва

Аннотация: *в статье анализируются пациенты с термическими ожогами III В степени, в лечении которых применялась комбинированная аутодермопластика в сочетании с временными раневыми покрытиями «Биокол» и «Парапран». Исследование проводилось на 42 пациентах. Полученные результаты подкреплены клиническими, лабораторными, гистологическими и бактериологическими исследованиями. Отмечена эффективность комбинированного лечения с использованием раневых покрытий – создание благоприятных условий для ускорения эпителизации.*
Сроки эпителизации раневой поверхности соответствовали 13±0,65 (6-10% п.т.) в сравнении с 15±0,90 в контроле и 29,6±1,78 (свыше 20% п.т.) в сравнении с 30,5±1,53. Количество осложнений составило 9% в основной и 15% в контрольной группах. Летальность отмечалась в 1 (4,5%) случае в контрольной группе.
Ключевые слова: *ожоги, комбинированное лечение, раневые покрытия, аутодермопластика.*

COMBINED AUTODERMOPLASTY USING BIOSYNTHETIC WOUND COATINGS IN DEEP BURNS

Salakhiddinov K.Z.[1], Alekseev A.A.[2]

[1]Salakhiddinov Kamoliddin Zukhriddinov - Doctor of Medical Sciences, Associate Professor,
FACULTY AND HOSPITAL SURGERY,
ANDIJAN STATE MEDICAL INSTITUTE, ANDIJAN, REPUBLIC OF UZBEKISTAN;
[2]Alekseyev Andrey Anatolyevich - Doctor of Medical Sciences, Professor,
DEPARTMENT OF THERMAL LESIONS, WOUNDS AND WOUND INFECTION,
RUSSIAN MEDICAL ACADEMY OF CONTINUING PROFESSIONAL EDUCATION, MOSCOW

Abstract: *the article analyzes patients with thermal burns of III B degree, in the treatment of which combined autodermoplasty was used in combination with temporary wound coatings "Biocol" and "Parapran." The study was conducted on 42 patients. The results obtained are supported by clinical, laboratory, histological and bacteriological studies. The effectiveness of combined treatment using wound coatings was noted - creating favorable conditions for accelerating epithelization.*
The timing of epithelization of the wound surface corresponded to 13 ± 0.65 (6-10% p.t.) in comparison with 15 ± 0.90 in control and 29.6 ± 1.78 (over 20% p.t.) in comparison with 30.5 ± 1.53. The number of complications was 9% in the main and 15% in the control groups. Lethality was observed in 1 (4.5%) case in the control group.
Keywords: *burns, combined treatment, wound coatings, autodermoplasty.*

УДК 616-001.17

Были изучены возможности использования аутодермопластки в сочетании с современными раневыми покрытиями, комбинированная аутодермопластика в лечении пациентов с обширными ожогами III Б степени. В качестве раневого покрытия мы использовали биосинтетическое покрытие «Биокол» и сетчатую атравматическую повязку «Парапран».

Общее число пациентов с глубокими ожогами, в лечении которых были использованы комбинированная аутодермопластика (КАДП) и раневые покрытия «Биокол» и «Парапран» составило 42 человек. Пациенты были разделены на 2 группы. 1 группу составили 22 пациента, которым была произведена комбинированная аутодермопластика с использованием сетчатого перфорированного кожного трансплантата 1:4 и раневого покрытия «Биокол». 2 группу составили 20 пациентов, которым была произведена комбинированная аутодермопластика с кожным трансплантатом, перфорированным 1:4 и применением раневого покрытия «Парапран».

Общая площадь ожогов у пациентов 1 группы составила от 1 до 70 % поверхности тела. Ожоги пламенем отмечены в 54,5% случаев, горячей жидкостью 36,4% контактные ожоги в 9,1 % наблюдений.

Площадь поражения у больных 2 группы составила от 2 до 25% поверхности тела. Глубокие ожоги в среднем составили 23,9% поверхности тела. Этиологическими факторами ожоговой травмы- у 60% больных было пламя, у 25% горячая жидкостью, у 15% контактные ожоги.

Выбор тактики местного лечения зависел от ряда причин: общего состояния пациента, сроков получения травмы, глубины поражения и т.д.

В целях предоперационной подготовки и профилактики возможных раневых осложнений больным с обширными глубокими ожогами в комплексе лечения применялась лимфатическая антибиотикотерапия, один раз в сутки в течение 5-7 дней в зависимости от локализации патологического процесса.

Больным были выполнены следующие хирургические вмешательства:

Хирургическая некрэктомия (ХН) выполнялась в среднем на 5-6 сутки после травмы. По срокам выполнения ХН разделялась на первичные и отсроченные. Первичные некрэктомии выполнялись при отсутствии воспалительных процессов в области ожоговых ран на 2-5 сутки после травмы.

Отсроченные хирургические некрэктомии (ОХН) выполнялись через 8 дней после травмы. У 16 (38,1%) пациентов ОХН была выполнена на 8-14 сутки после травмы, у 24 (57.2%) человек – на 15-27 сутки, а у 2 (4,7%) больных на 30 и 35 сутки. Причинами выполнения ОХН позже 14 дней после травмы были - тяжёлое общее состояние, углубление ожогов, позднее поступление в стационар.

Средняя площадь одномоментного удаления некротических тканей составила 5-10 % поверхности тела.

АДП, как правило, предшествовало тангенциальное иссечение гранулирующих ран (ТИГР) выполнялось в среднем на 17,3±0,6 сутки после получения травмы.

Аутодермопластика выполнялась одномоментно при условии уверенности в радикальном иссечении некротизированных тканей.

Для лучшей фиксации и создания благоприятных условий регенерации поверх аутодермопластики укладывали плёнку «Биокол» в 1 группе (рис. 1) и раневое покрытие «Парапран» во 2 группе (рис. 2). Поверх раневые покрытия закрывались стерильными марлевыми повязками в несколько слоев.

Рис. 1. Этапы лечения. Проведение КАДП с использованием раневого покрытия «Биокол», апликация раневого покрытия «Биокол» на сетчатый кожный трансплантат

Рис. 2. Этапы лечения. Проведение КАДП с последующей аппликацией раневого покрытия «Парапран»

Перевязки в сравниваемых группах проводились на 2-3 сутки после операции. При этом менялась только верхняя повязка, а при наличии раневого скопления под пленкой «Биокол» или «Парапран», последние заменяли после обработки раны антисептиком.

Оценка результатов лечения проводилась на основании данных полученных в ходе клинических, цитологического и микробиологического исследования ран, а также анализов крови в динамике.

Клинически при использовании сочетания аутодермопластики и пленочного раневого покрытия «Биокол» отмечалась хорошая фиксация трансплантата. В случае отсутствия раневого отделяемого и появления участков эпителизации, отмечалось высыхание покрытия и плотная её фиксация к поверхности.

Все больные подверглись бактериологическому исследованию, до операций, с посевов с поверхности ожоговых ран у пациентов 1 и 2 групп превалировали золотистый стафилококк в 29,5 % и 61,5%, соответственно. У 4 пациентов 1 группы и у 3 пациентов 2 группы в посевах обнаружена синегнойная палочка. Также имеется высевание в сочетании двух видов микрофлоры.

С поверхности ожоговых ран высевались почти одинаковые виды возбудителей и отмечался их обильный рост. Одним из отличий в сравниваемых группах являлся лишь St, Epidermidis.

Выраженные различия в бактериологической картине отмечается на 4-6 сутки после начала лечения. В 1 группе практически рост микрофлоры не отмечался, нежели в 2 группе, где отмечался очень скудный рост микрофлоры.

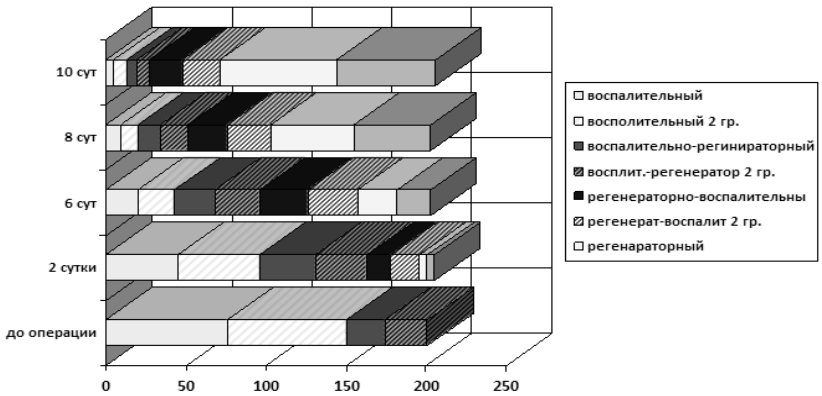

Рис. 3. Результаты цитологических исследований раневых отпечатков при лечении глубоких ожогов ШБ степени, 1 группа

Как видно в 1 и 2 группах пациентов с применением раневых покрытий имеется лишь незначительная разница в микрофлоре раны. Характеризуется незначительным снижением содержания нейтрофилов, что составляет в 1 группе пациентов 37 % случаях, а во 2 группе в 45%. Увеличение содержания лимфоцитов, моноцитов и макрофагов характеризует снижение воспалительной реакции. Отмечается повышенный фагоцитоз. Смена цитологической картины отражена в рисунках 3-4.

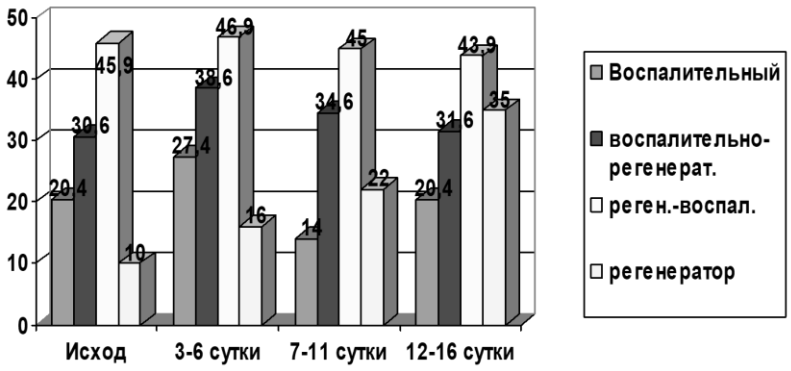

Рис. 4. Результаты цитологических исследований раневых отпечатков при лечении глубоких ожогов ШБ степени, 2 группа

К 10-12 суткам преобладает преимущественно регенераторный тип цитограммы в 22 случаях 1 группы и в 20 наблюдениях во 2 группе пациентов. Микрофлора к этому времени претерпевает значительных изменений. Она отсутствует полностью или местами определяется единично в поле

зрения.

Такой результат зарегистрирован лишь у 3 пациентов данной группы в сроки равные 7-10 суткам. В эти сроки происходило значительное сокращение площади ран за счет краевой эпителизации.

Показатели крови были следующими- отмечается повышение общего белка начиная уже на 6 сутки после начала лечения что составляет 58,4±2,77 к 10 суткам он составил 68,6±3,38, показатели лейкоцита в крови на 3 сутки составило 14,0±0,74 в 1 группе и 19,1±0,95 во 2 группе, на 10 сутки этот показатель составил 8,2±0,55 и 9,8±0,44 соответственно, что свидетельствует сменой воспалительного характера течения раневого процесса.

В до операционном периоде мазки отпечатки в сравниваемых группах пациентов характеризовались как воспалительные в 68 % случаев и как воспалительно-регенераторные в 32%. На 6 сутки отмечается увеличение содержания клеток, характеризующих регенераторные процессы. В эти сроки количество полибластов составило 1,8%, макрофагов 2,0%, фибробластов 2,0%. Во второй группе 2,0% полибластов, 5,0% макрофагов и 2,3% фибробластов

Таблица 5. Средние сроки эпителизации раневой поверхности после КАДП с использованием раневых покрытий «Биокол» и «Парапран»

Площадь ожогов	**Средний срок восстановления кожных покровов**		
	1 группа (n=22)	2 группа (n=20)	P
до 5% п.т.	11,0±0,55	11,5±0.69	>0,05
6-10 % п.т.	13,0±0,65	15,0±0.90	>0,05
Свыше 20 % п.т.	29,6±1,78	30,5±1.53	>0,05

Сроки эпителизации отражены в таблице 5, где видно её ускорение уже на 6 сутки в 1 группе больных, что составляет 13,0±0,65 на против 15,0±0,90 - 2 группы.

Анализ осложнений в сравниваемых группах показал, что у пациентов 1-й группы в 9%, и у 15% 2-й группы было отмечено осложнённое течение раневого процесса в виде нагноения раны что привело к лизису трансплантатов. Это осложнение было отмечено у больных с АДП на площади 2 % п.т.

Анализ осложнений показал : 1 (4.5%) летальность констатирована во 2 группе пациентов, у больного с ожогами II-III АБ степени, 12 % п.т (IIIБ-4%). Термоинголяционное поражение, стенокардия напряжения, гипертоническая болезнь 2 ст., двухсторонняя пневмония, энцефалопатия, цирроз печени, полиорганная недостаточность, отек легких и головного мозга.

Заключение. Правильный и своевременный подход в лечении глубоких ожогов является залогом успешного результата. Предлагаемый метод лечения глубоких ожогов IIIБ степени, где в целях лучшей фиксации и создания благоприятных условий регенерации сверху аутодермопластики проводили аппликацию пленкой «Биокол» в первой группе и «Парапран» во второй группе.

Цитологические исследования показали, что в группе с применением раневого покрытия «Биокол» в более ранние сроки происходила смена воспалительного типа в регенераторный тип цитограмм, что характеризовалось показателями количества полибластов, макрофагов и фибробластов, а также лабораторными показателями.

Использование раневого покрытия «Биокол» способствовало поддержанию более благоприятной среды для регенерации и ускоренной эпителизации в ячейках, хорошо моделировалось на поверхности, легко, безболезненно и без травматизации (повреждение свежего эпителиального слоя) удалялась с поверхности раны, прозрачность и наличие перфорации позволяло без снятия раневого покрытия динамически наблюдать и оценивать течение раневого процесса.

Сроки эпителизации раневой поверхности соответствовали 13±0,65 (6-10% п.т.) в сравнении с 15±0,90 в контроле и 29,6±1,78 (свыше 20% п.т.) в сравнении с 30,5±1,53. Количество осложнений составило 9% в основной и 15% в контрольной группах. Летальность отмечалась в 1 (4,5%) случае в контрольной группе.

Список литературы / References

1. *Бобровников А.Е.* Технологии местного консервативного лечения обожженных // Автореферат к.м.н., 2012. С. 44.
2. *Салахиддинов К.З., Алексеев А.А.* Раневые покрытия как эффективный метод лечения ожоговых ран. // Uzbek medical journal. № 2. 2020. стр. 30-35.
3. *Будкевич Л.И., Сошкина В.В., Астамирова Т.С., Мирзоян Г.В., Аванесян А.А.* Местная консервативная терапия у детей с ожогами на этапе оказания специализированной медицинской помощи // Russian journal, 2019. Volume 9. № 1. С. 86-95.
4. *Bowler P.G., Parsons D.* Combatting wound biofilm and recalcitrance with a novel anti-biofilm Hydrofiber® wound dressing. // Wound Medicine. Volume 14. September, 2016. Pages 6-11.

5. *Francis E., Kearney L., Clover J.* The effects of stem cells on burn wounds: a review. // Int J Burns Trauma, 2019. 9 (1): 1–12.