ЧИСЛЕННЫЙ СОСТАВ МИОЦИТОВ В КАПСУЛЕ БРОНХОЛЕГОЧНЫХ ЛИМФАТИЧЕСКИХ УЗЛОВ У НОВОРОЖДЕННЫХ И У ДЕТЕЙ ПОДРОСТКОВОГО ВОЗРАСТА

Жанганаева М. Т.

Жанганаева Мира Тобокеловна – преподаватель,
кафедра нормальной и топографической анатомии,
Кыргызская государственная медицинская академия им. И. К. Ахунбаева, г. Бишкек, Кыргызская Республика

Аннотация: *в лимфатические узлы из соответствующих областей организма вместе с лимфой поступают патологические продукты; специфические возбудители болезней также оседают в узлах, вызывая в них различные изменения. Поэтому исследованию лимфатических узлов придается большое диагностическое значение. Лимфатическая система, являясь частью сосудистой системы, в отличие от кровеносной, выполняет в организме специализированные функции. Морфофункциональные особенности лимфатических узлов обусловливают лимфопоэз, иммуногенез, барьерную и транспортную функции. Полученные новые сведения о конструкции и количестве миоцитов в капсуле лимфатических узлов, расположенных в воротах легких, подтверждает данные других исследований от активной роли сократительной деятельности капсулы лимфатических узлов в транспорте лимфы. Бронхолегочные лимфатические узлы оказывают активное влияние на лимфоток посредством моторики капсулы и трабекул, о чем свидетельствует наличие в них миоцитов. В результате исследования установлены показатели количества миоцитов, расположенных в разных частях капсулы бронхолегочных лимфатических узлов. У детей периода новорожденности численный состав миоцитов в разных частях лимфатических узлов свидетельствует о функциональной активности и морфологической состоятельности данного органа. Показана устойчивая тенденция к увеличению числа миоцитов в бронхолегочных лимфатических узлов у детей подросткового возраста.*

Ключевые слова*: бронхолегочные лимфатические узлы, капсула, миоциты, коллагеновые и эластические волокна.*

NUMERICAL COMPOSITION OF THE MYOCYTES IN THE CAPSULE BRONCHOPULMONARY LYMPH NODES IN NEWBORN AND IN CHILDREN ADOLESENCE

Zhanganaeva M.

Zhanganaeva Mira – teacher,
DEPARTMENT OF NORMAL AND TOPOGRAPHICALANATOMY,
KYRGYZ STATE MEDICAL ACADEMY I. K. AHUNBAEVA, BISHKEK, REPUBLIC OF KYRGYZSTAN

Abstract: *the lymph nodes of the respective areas of the body along with the lymph coming pathological products; Specific pathogens also accumulate in the nodes, causing various changes in them. Therefore, the study of lymph nodes attached great diagnostic value. The lymphatic system, being part of the vascular system in contrast to blood, performs specialized functions in the body. Morphological and functional features of lymph nodes are responsible lymphopoiesis, immunogenez, barrier and transport functions. The received new information about the structure and the number of myocytes in the capsule of the lymph nodes located in the lungs gate confirms the findings of other studies on the active role of the contractile activity of the capsule of the lymph node in the lymphatic transport. Bronchopulmonary lymph nodes have an active impact on the lymphatic flow through the motor of the capsule and trabeculae, as evidenced by the presence of myocyte. The study established the number of indicators of myocytes, located in different parts of the capsule bronchopulmonary lymph nodes. In children, the neonatal period the size of the myocytes in different parts of the lymph nodes shows the functional activity and morphological viability of the body. Shown a steady trend towards an increase in the number of myocytes in bronchopulmonary lymph nodes in adolescent children.*

Keywords: *bronchopulmonary lymph nodes, capsule, myocytes, collagen and elastic fibers.*

УДК 611.428:611.233/.24-053.6

Введение: Характерной особенностью органов иммунной системы является достижение этими органами своего максимального развития в детском возрасте и у подростков [3]. Морфологическими признаками, указывающими на степень зрелости органов иммунной системы, в частности лимфатических узлов, являются их количество, размеры, число лимфоидных узелков, наличие в них центров размножения. Лимфоидные узлы являются органами, одновременно несущими по своей конструкции как барьерную (лимфоидные образования паренхимы узла), так и транспортную (гладкомышечно- соединительнотканные элементы капсулы узла) функции. В этой связи интересным как с теоретической, так и с практической точек зрения является изучение состояния микроанатомических образований капсулы лимфатических узлов,

обеспечивающих активный дренаж лимфы, клеточный состав лимфоидных образований которых в подростковом периоде постнатального онтогенеза достигает максимальной степени развития [4].

Учитывая изложенное выше, подробные исследования разных подгрупп внеорганных бронхолегочных лимфатических узлов у новорожденных и подростков и статистическое обоснование становления морфологических элементов (миоциты), обеспечивающих активный транспорт лимфы, являются актуальными.

Цель исследования: изучение архитектоники капсулы бронхолегочных лимфатических узлов и локальных особенностей численного состава гладкомышечных клеток (миоциты) капсулы этих узлов у новорожденных и в подростковом возрасте.

Материал и методы исследования: Морфометрические исследования проведены на 12 трупах детей, умерших в возрасте от 10 дней (период новорожденности) до 16 лет (подростковый период) от травм и случайных причин, не связанных с заболеваниями органов дыхания и лимфатической системой. Причина смерти определялась на основании патологоанатомического исследования и заключения судебно-медицинского вскрытия трупа. Бронхолегочные лимфатические узлы выявлялись методом внутритканевой и прямой инъекции массы Герота. Материал исследования забирался в течении 24 часа после смерти. За этот промежуток времени производили инъекцию и фиксацию бронхолегочных лимфатических узлов в 10 % нейтральном растворе формалина. Гистологические срезы проводились на уровне ворот лимфатического узла. Срезы окрашивались по Ван-Гизон, Вейгерту. Для исследования капсулы лимфатических узлов, изготавливались тотальные препараты по методу, предложенной Борисовым [2]. Капсула исследованных лимфатических узлов условно разделена на область хиларного утолщения (соответствует месту выхода эфферентного лимфатического сосуда), на область межфолликулярного участка, фолликулярный участок (соответствует месту прилежания к капсуле лимфоидного узелка) и область трабекул [5].

Готовые препараты изучались в световом микроскопе «Биолам-М», при окуляре 7 и объективе 40. Особое внимание уделялось расположению миоцитов в стенке капсула узла, подсчет количества миоцитов проводился послойно с помощью окулярной сетки Стефанова С. Б. Используя полученные данные, рассчитывали объем лимфангиона по формуле А. В. Борисова (1984):

$$V=\underline{Ш^2+Д}\ /2$$

где V – объем лимфангиона; Ш – ширина лимфангиона; Д- его длина.

Статистическая обработка цифровых данных проводилась методом вариационной статистики (Автандилов Г. Г.) [1]. При этом вычислялись: средняя арифметическая (x), среднее квадратичное отклонение (□), ошибка средней арифметической (Sx). Критерии достоверности (t) определялись по трем порогам вероятности согласно таблице Стьюдента.

Результаты исследования и их обсуждение: Установлено, что внеорганные бронхолегочные лимфатические узлы располагаются в пределах ворот левого и правого легких. Границы локализации лимфатических узлов определены в соответствии с классификацией, предложенной авторами [6, 7]. Левые и правые бронхолегочные лимфатические узлы прилежат к верхней, передней, нижней и задней поверхностям главных бронхов, что является топографически обоснованным разделением этих лимфатических узлов на соответствующие подгруппы (верхние, нижние, передние, задние). При исследовании бронхолегочных лимфатичесих узлов обращают на себя внимание, что все подгруппы этих узлов встречаются редко, чаще обнаруживаются отдельные подгруппы узлов в различных сочетаниях. Бронхолегочные лимфатические узлы отличаются количеством, размерами и формой. Их число в основном не превышает 2-4-х, размеры варьируют в пределах от 3х3х2 до 12х8х3, форма узлов - овоидная и округлая.

Лимфатические узлы расположенные в воротах легких (бронхолегочные узлы) имеют структуру характерную для висцеральных лимфатических узлов, а именно тонкая капсула и выраженная по толщине паренхима узла. В паренхиму узла от капсулы отходят тонковолокнистые трабекулы. В капсуле различают, в основном три слоя: внутренний, состоящий из сплошного слоя эндотелиальных клеток; средний, содержащий миоциты и элементы соединительной ткани; и наружный - соединительной. Бронхолегочные лимфатические узлы покрыты тонкой соединительнотканной капсулой, толщина в среднем составляет- 82± 10 мкм. Миоциты, коллагеновые и эластические волокна ориентированы параллельно поверхности капсулы, а в трабекулах - по их ходу (вдоль продольной оси трабекул). Все слои капсулы лимфатических узлов ограничены тонкими эластическими, а также коллагеновыми волокнами различной толщины (рис. № 1, 2). В глубоких слоях капсулы залегают более толстые эластические волокна.

При исследовании гистологических препаратов выявлено преобладание числа миоцитов в области хиларного утолщения и в межфолликулярном участке (рис. № 3, 4). Меньшее количество миоцитов определяется в трабекулах и в области фолликулярного участка (рис. № 5, 6).

У детей периода новорожденности численный состав миоцитов в разных частях лимфатических узлов свидетельствует о функциональной активности и морфологической состоятельности данного органа. Установлено, что миоциты залегают в капсуле пучками по 4-6 клеток в 2-3 слоя. Наибольшее число миоцитов обнаруживаются в области хиларного утолщения во всех подгруппах правых и левых бронхолегочных лимфатических узлов (верхние, нижние, передние, задние).



Рис. 1. Нижний левый бронхолегочной узел новорожденного. 1 - паренхима узла, 2 - эластические волокна, 3 - миоциты. Срез узла. Окраска по Ван-Гизону. Об. 40, ок.7

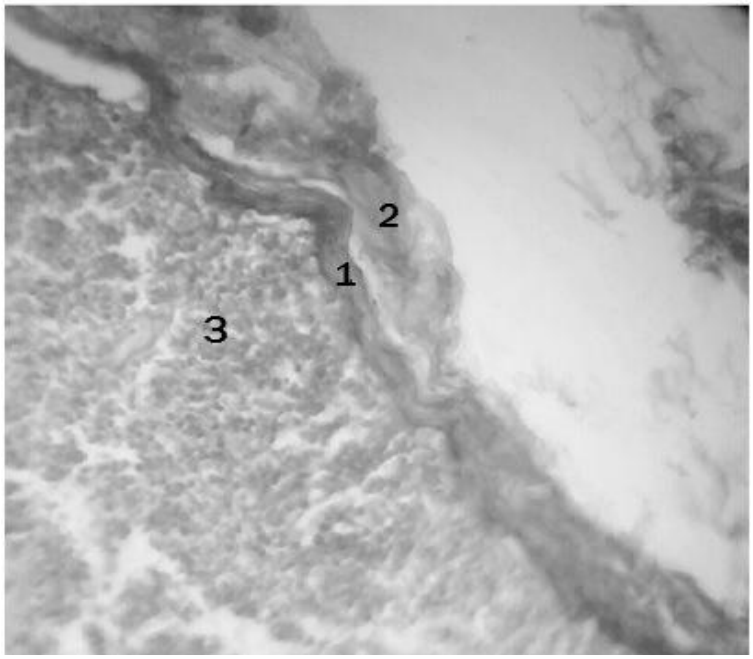

Рис. 2. Верхний правый бронхолегочной узел. Подростковый возраст (16 лет). 1- коллагеновые волокна, 2 - эластические волокна, 3 - паренхима узла. Срез узла. Окраска по Вейгерту. Об.40, ок.7

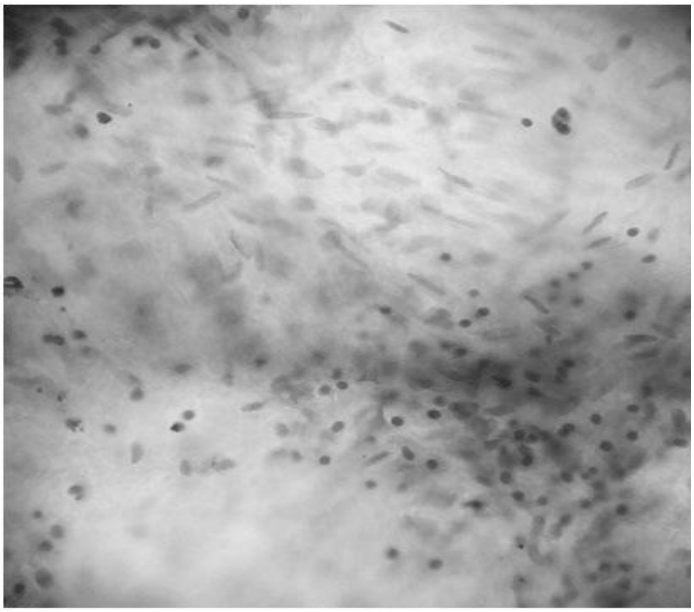

Рис. 3. Миоциты хиларного утолщения стенки капсулы лимфатического узла. Подростковый возраст (16 лет). Тотальный препарат по Борисову А. В.. Об.40,ок.7

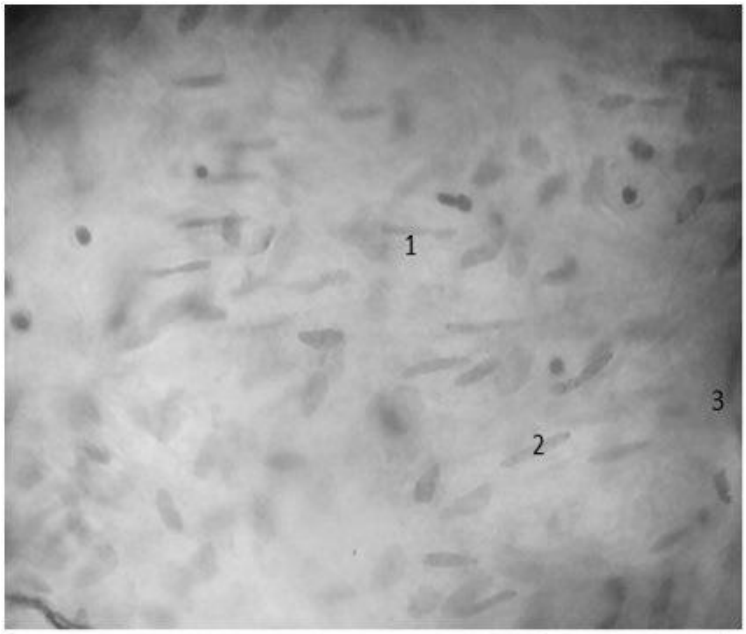

Рис. 4. Миоциты межфоликулярного участка капсулы лимфатического узла. Подростковый возраст (16 лет). Ориентация миоцитов:1-продольные,2-косопродольные,3-поперечные. Тотальный препарат по Борисову А. В. Об.40,ок.7

У новорожденных (табл. № 1) минимальные и максимальные значения количества миоцитов в различных участках капсулы исследованных лимфатических узлов варьируют в значительных пределах. Наименьший размах вариаций количество миоцитов отмечается в области фолликулярного и трабекул, а наибольший - в области хиларного утолщения и межфолликулярного участка.

Среди правых бронхолегочных лимфатических узлов минимальный размах вариации числа миоцитов в области фолликулярного участка и трабекул отмечен в передней и задней подгруппе (а=4).

Максимальный размах вариации количества миоцитов, лежащих в области хиларного утолщения и межфолликулярного участка, выявлен в верхней, нижней и передней подгруппе (а=51,53).

Среди левых бронхолегочных лимфатических узлов минимальный размах вариации количества миоцитов выявлен в трабекулах верхней подгруппы (а=8), а максимальный - в межфолликулярном участке нижней подгруппы узлов (а=33).

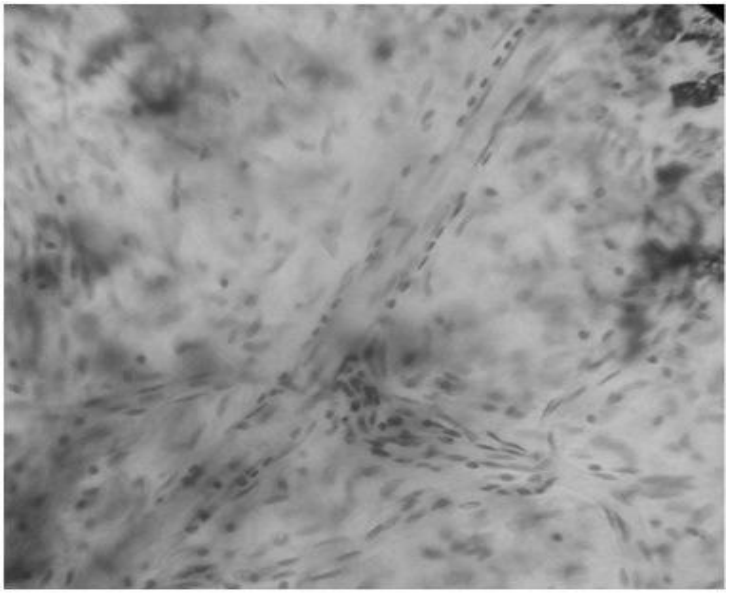

Рис. 5. Миоциты трабекул стенки капсулы лимфатического узла. Подростковый возраст (16 лет). Тотальный препарат по Борисову А. В. Об.40,ок.7

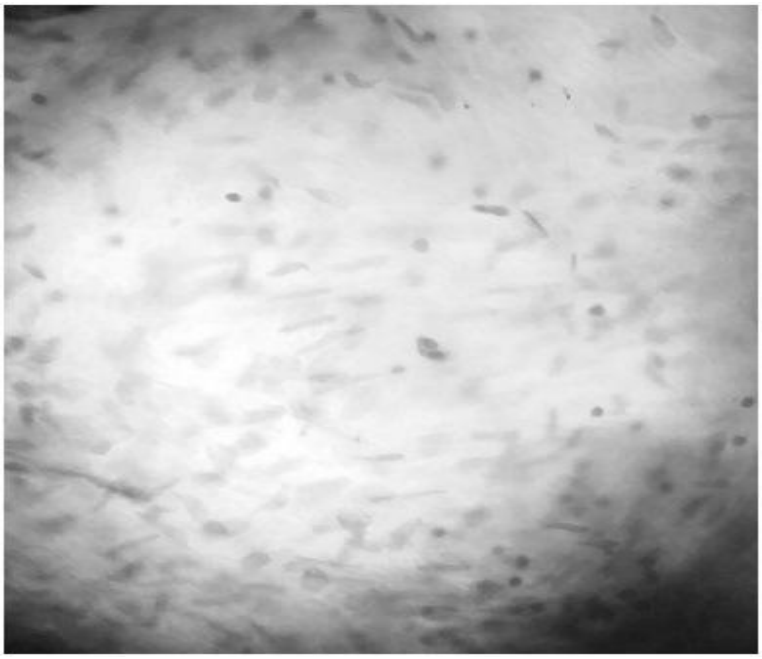

Рис. 6. Миоциты фолликулярного участка стенки капсулы лимфатического узла. Подростковый возраст. (16 лет). Тотальный препарат по Борисову А. В. Об.40,ок.7

Среднее число гладкомышечных клеток преобладает в области хиларного утолщения в группе верхних (45,0±6,66) и нижних (37,2± 2,26) левых бронхолегочных лимфатических узлов и в группе нижних (49,0±16,26), передних (46,0±11,05) правых бронхолегочных лимфатических узлов. В области межфолликулярного участка относительно большее число (средние показатели) миоцитов определяется в группе нижних левых бронхолегочных узлов (40,5±5,01) и в группе нижних правых (46,0±6,24) и задних (45,7±10,4) правых бронхолегочных лимфатических узлов. В фолликулярном участке и в трабекулах - лимфатических узлах в разных подгруппах левых и правых бронхолегочных лимфатических узлов определяется меньшее число миоцитов и их средние показатели близки по значению.

В подростковом возрасте (табл. № 2) наименьший размах вариации количества миоцитов в области хилларного утолщения выявлен в нижних левых бронхолегочных лимфатических узлах (а=4) и в верхних правых бронхолегочных лимфатических узлах (а=5). А наибольший размах вариации количества миоцитов- в передних и задних правых бронхолегочных лимфатических узлах (соответственно: а=40; а=50).

Таблица 1. Пределы колебания (min-max) и среднее количество (x±sx) гладкомышечных клеток (миоцитов) в капсуле бронхолегочных (левых и правых) лимфатических узлов у новорожденных

Топографические	Левые бронхолегочные узлы	Правые бронхолегочные узлы

участки лимфатического узла	подгруппы исследованных лимфатических узлов							
	Верхние	Нижние	Передние	Задние	Верхние	Нижние	Передние	Задние
Хиларное утолщение	36-53 49,0±6,66	31-44 37,2±2,26	26*	21-41**	31-81**	28-81 49,0±16,26	25-76 46,0±11,05	35-42 37,7±2,19
Межфоликулярный Участок	24-39 33,07±4,58	19-52 40,5± 5,01	23*	27-28**	16-54**	28-81 46,0±6,24	24-36 30,8±2,50	31-66 45,7±10,49
Фоликулярный участок	8-32 19,07±7,00	16-35 25,0±2,67	15*	13-24**	9-24**	22-28 25,0±1,73	18-28 22,5±2,22	18-22 25,3±3,48
Трабекулы	22-30 25,7±2,33	14-31 22,8± 2,69	18*	30-32**	9-35**	14-33 19,7±2,85	18-22 19,8±0,85	19-37 26,0±5,57

Примечание:*- обнаружен только один лимфатический узел,
**- обнаружено только два лимфатического узла.

Таблица 2. Пределы колебания (min-max) и среднее количество (x±sx) гладкомышечных клеток (миоцитов) в капсуле бронхолегочных (левых и правых) лимфатических узлов у детей подросткового возраста

Топографические участки лимфатического узла	Левые бронхолегочные узлы				Правые бронхолегочные узлы			
	подгруппы исследованных лимфатических узлов							
	Верхние	Нижние	Передние	Задние	Верхние	Нижние	Передние	Задние
Хиларное утолщение	61-80 68,9±2,71	76-80 78,7±1,33	69-97 88,9±2,65	74-97 88,2±3,13	77-82 79,3±1,45	88-98 92,3±2,17	56-96 86,4±3,35	43-93 77,6±6,55
Межфоликулярный участок	40-64 55,1±3,06	49-61 55,0±3,46	32-63 51,1±3,23	39-61 53,2±2,50	32-39 35,0±2,08	42-64 55,5±4,73	34-59 46,2±2,00	30-63 43,7±3,35
Фоликулярный Участок	15-20 17,6±0,65	20-24 21,7±1,20	15-39 24,0±1,89	13-21 17,7±0,97	14-16 15,0±0,58	15-18 16,5±0,65	11-22 16,4±1,14	10-16 12,9±0,55
Трабекулы	29-34 32,0±0,76	30-33 31,3±0,88	11-34 25,2±2,27	16-36 24,1±1,80	24-27 25,7±0,88	28-39 31,5±1,08	16-38 22,6±1,90	17-34 24,9±1,88

В области межфолликулярного участка наименьший размах вариации числа миоцитов определяется в подгруппе верхних правых бронхолегочных лимфатических узлов (а=7), а наибольший - в подгруппе передних левых бронхолегочных лимфатических узлов (а=31) и в задних правых бронхолегочных лимфатических узлов (а=33).

Минимальный размах колебания числа миоцитов, прилежащих к фолликулярному участку обнаруживается в подгруппе верхних и нижних правых бронхолегочных лимфатических узлов (соответствввенно: а=2, а=3). А максимальный- в подгруппе передних левых бронхолегочных лимфатических узлов (а=24). Наименьший размах вариации число миоцитов обнаруживается в трабекулах нижних левых бронхолегочных лимфатических узлах (а=3) и верхних правых бронхолегочных лимфатических узлах (а=3), а максимальный- в подгруппе передних (а=23) и задних (а=20) левых бронхолегочных лимфатических узлах и в подгруппе передних правых бронхолегочных лимфатических узлах (а=22).

Сравнение средних значений количество миоцитов, расположенных в области хиларного утолщения показывает большее их число (статистически недостоверно P> 0,05) в подгруппе верхних и нижних правых бронхолегочных лимфатических узлов по сравнению с аналогическими подгруппами левых бронхолегочных лимфатических узлов и в подгруппе передних и задних левых бронхолегочных лимфатических узлов по сравнению с передними и задними правыми бронхолегочными лимфатическими узлами. Средние показатели количество миоцитов, обнаруживаемых в области фолликулярного участка несколько преобладает в подгруппах левых бронхолегочных лимфатических узлов по сравнению с правыми.

Таким образом, определены локальные особенности распределения (их численный состав) гладкомышечных клеток в различных частях капсулы левых и правых бронхолегочных лимфатических узлов. Обнаружено большее количество миоцитов (абсолютные и средние показатели) в области хиларного утолщения и в области межфоликулярного участка по сравнению с фолликулярным участком и трабекулами.

Выводы:

1. В капсуле бронхолегочных лимфатических узлов миоциты залегают слоями и неравномерно различных частях лимфатических узлов.

2. В зависимости от количества миоцитов в капсуле лимфатических узлов определяются участки «разрежения», в которой находятся небольшое количество миоцитов (фолликулярный участок, трабекулы) и участки «уплотнения» с повышенным содержанием миоцитов (хиларное утолщение, межфоликулярный участок).

3. У детей периода новорожденности сформирована архитектоника бронхолегочных узлов, численный состав гладкомышечных элементов (миоциты) капсулы свидетельствует о морфологической и функциональной состоятельности этих органов.

4. У детей подросткового возраста увеличение числа гладкомышечных клеток в 1,5 - 2 раза по сравнению с периодом новорожденности свидетельствует о функциональной зрелости стромы лимфатического узла, участвующего в активном транспорте лимфы.

Список литературы / References

1. *Автандилов Г. Г.* Медицинская морфометрия / Г. Г. Автандилов. М.: Медицина,1990. 384 с.
2. *Борисов А. В.* Теория лимфангиона: анатомические аспекты. Лимфангион (теория и практика) / А.В. Борисов// Тр. СПбГМА, 1995. С. 3-11.
3. *Бородин Ю. И.* Общая анатомия лимфатической системы. / Ю. И. Бородин, М. Р. Сапин, Л. Е. Этинген и др. Новосибирск, 1990. 243 с.
4. *Сапин М. Р. Брыксина З. Г.* Анатомия и физиология детей и подростков. М. Академия, 2000. 453 с.
5. *Сапин, М. Р. Юрина Н. А., Этинген Л. С.* Лимфатический узел. М.: Медицина, 1978. 280 с.
6. *Сапин М. Р.* Внеорганные пути транспорта лимфы. // М. Р. Сапин, Э. И. Борзяк // М.: Медицина, 1982. 264 с.
7. *Rouviere H.* Anatomie des lymphatiques de L’homme. Paris. Masson,1932-489 p.