

# КЛИНИЧЕСКИЙ СЛУЧАЙ ЛЕЧЕНИЯ ПАЦИЕНТА С ЕДИНИЧНЫМ МЕТАСТАЗОМ МЕЛАНОМЫ В ПЕЧЕНЬ Стукалова О.Ю.<sup>1</sup>

Стукалова Оксана Юрьевна – врач-колопроктолог, онколог,  
медицинский центр «Аллоро»,  
г. Фрязино

**Аннотация: Введение.** В настоящее время меланома является крайне агрессивным онкологическим заболеванием с негативным прогнозом.

**Основные положения.** В настоящей статье описан клинический случай лечения пациента с метастазом в печени меланомы прямой кишки благодаря применению эндоваскулярных методов лечения.

**Заключение.** Современные возможности рентгенэндоваскулярных методов лечения позволяют добиться существенных результатов в лечении пациентов с метастазами меланомы в печень.

**Ключевые слова:** меланома, метастазы в печень, метастазы меланомы.

## A CLINICAL CASE OF TREATMENT OF A PATIENT WITH A SINGLE MELANOMA METASTASIS TO THE LIVER Stukalova O.Yu.

Stukalova Oksana Yuryevna – coloproctologist, oncologist,  
ALLORO MEDICAL CENTER,  
FRYAZINO

**Abstract: Introduction.** Currently, melanoma is an extremely aggressive oncological disease with a negative prognosis.

**The main provisions.** This article describes a clinical case of treatment of a patient with liver metastasis of rectal melanoma due to the use of endovascular treatment methods.

**Conclusion.** Modern possibilities of X-ray vascular treatment methods allow us to achieve significant results in the treatment of patients with melanoma metastases in the liver.

**Keywords:** melanoma, liver metastases, melanoma metastases.

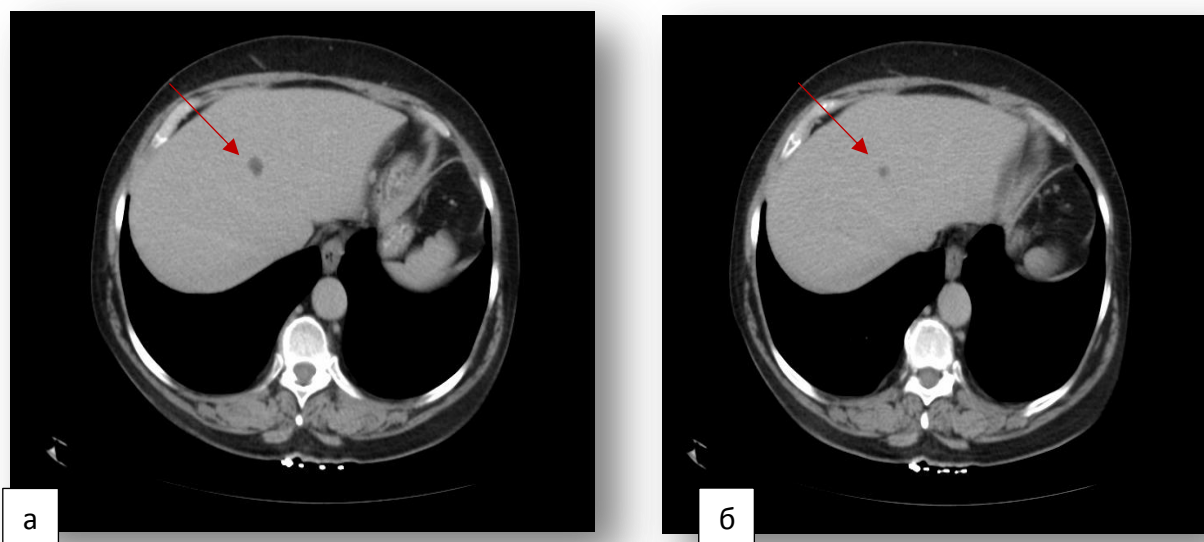
УДК 616-089

Среди онкологической заболеваемости, злокачественное поражение толстой кишки занимает лидирующую позицию с тенденцией к росту [1, 2]. Меньше, чем в 2% случаев среди заболеваемости меланомой, первичная опухоль диагностируется в толстой кишке [7, 8]. Согласно результатам обследования пациентов с первично выявленным раком, метастатическое поражение печени выявляется более чем в 30% случаев [3-6]. Меланома сопряжена с быстрым прогрессированием и высокой резистентностью к проводимой противоопухолевой терапии. Данное обстоятельство заставляет искать клиницистов новые подходы к лечению пациентов данной когорты. В связи с чем в клиническую практику активно внедрены методы регионарной химиотерапии (РХТ) в лечении больных с метастазами печени: химиоэмболизация печеночной артерии (ХЭПА), химиоинфузия печеночной артерии (ХИПА) и эмболизация воротной вены (ЭВВ). Применение регионарной химиотерапии позволяет увеличить общую выживаемость пациентов. На сегодняшний день, в научной литературе имеются единичные публикации о применении методов интервенционной хирургии в лечении больных меланомой рака прямой кишки с метастазами в печень.

### КЛИНИЧЕСКИЙ ПРИМЕР

Пациенту У., 57 лет в мае 2020 года установлен диагноз меланома нижеампулярного отдела прямой кишки T4bN0M0. Проведено стандартное клинико-морфологическое исследование – данных за метастазирование не выявлено. Диагноз верифицирован морфологически – на основании гистологического исследования операционного материала. В июне 2020 года в плановом порядке выполнена брюшно-промежностная экстирпация прямой кишки. Послеоперационный период осложнился развитием спаечной кишечной непроходимости, в связи с чем на 10-е сутки пациента произведена релапаротомия, формирование обходного илеотрансверзоанастомоза. Пациенту проводилась терапия препаратом Лайфферон 3 млн ЕД п\к 3 раза в неделю, начат с июля 2020 г. При контрольном обследовании в ноябре 2020 г., по данным компьютерной томографии органов брюшной полости, выявлено прогрессирование основного онкологического заболевания – появление единичного метастаза в печени, размерами 11x16 мм. С ноября 2020 г. по февраль 2021 г. пациенту проводилась иммунотерапия препаратом пролголимаб 1 мг/кг 1 раз в 14 дней. Однако, на фоне проводимой противоопухолевой терапии, по данным компьютерной томографии выявлено прогрессирование – рост единичного метастатического очага в печени до 18x22 мм (рисунок 1). Клиническая ситуация обсуждена коллегиально. Принято решение о проведении регионарной химиотерапии на фоне продолжения иммунотерапии. В феврале 2021 г. произведена втуриартериальная химиоэмболизация

метастатического очага 100 мг доксорубицина. Процедура прошла без осложнений. В постэмболизационном периоде отмечено появление цитолитического синдрома – умеренное повышение трансаминаз: АСТ – 79 U/L, АЛТ – 63 U/L. При контрольном обследовании через 4 недели диагностирована стабилизация опухолевого процесса в печени по критериям mRECIST. В марте 2021 года произведена вторая процедура внутриартериальной химиоэмболизации метастатического очага печени, используемый препарат – доксорубицин 100 мг. При контрольном обследовании, в мае 2021 года выявлен частичный ответ согласно критериям mRECIST (рисунок 1). В первые сутки постэмболизационного периода отмечен болевой синдром, который был купирован внутримышечным введением нестероидных противовоспалительных препаратов. Умеренное повышение *трансаминаз и субфебрильная температура не требовали медикаментозного купирования.*



*Рис. 1. Компьютерная томография печени с единственным метастазом до проведения химиоэмболизации (а) и через 2 месяца после (б).*

При контрольном обследовании в ноябре 2021 года выявлено дальнейшее прогрессирование опухолевого процесса – появление новых метастатических очагов в печени, метастатическое поражение легких. Продолжительность жизни пациента с момента выявления меланомы составила 25 месяцев.

#### **ОБСУЖДЕНИЕ**

Меланома является одной из самых агрессивных злокачественных опухолей. Согласно статистическим данным, более, чем в 35% случаях диагностируют метастазы меланомы в печени [9, 10, 11, 12]. Учитывая высокий уровень резистентности меланомы к противоопухолевой терапии и быстрое метастазирование, клиницисты стали искать альтернативные методы таргетного воздействия непосредственно на опухолевые клетки [13]. Одним из методов регионарного лечения больных с метастазами в печени является химиоэмболизация печеночной артерии. Эффективность данного метода заключается в создании высокой концентрации химиопрепарата в печени, без повреждающего системного воздействия на организм [14]. За последние несколько десятилетий рентгеноэндоваскулярные вмешательства зарекомендовали себя в качестве одного из основных методов лечения нерезектабельных метастазов печени наряду с хирургическим и лекарственным методами [15, 16, 17, 18]. По данным литературы применение химиоэмболизации у пациентов с метастазами меланомы в печени позволяет увеличить общую выживаемость, сводя к минимуму системную и печеночную токсичность.

#### **ЗАКЛЮЧЕНИЕ**

Вышеописанное клиническое наблюдение показывает современные возможности рентгеноэндоваскулярной хирургии в лечении больных меланомой с метастазами в печени. Пациенту проведено комплексное лечение, которое включало в себя удаление первичной опухоли и иммунотерапию. Благодаря применению химиоэмболизации печеночной артерии, удалось получить ответ. Однако, меланома является одной из самых агрессивных опухолей среди злокачественных новообразований, в связи с чем необходимо более глубокое изучение данного вопроса в рамках клинических исследований.

#### **Список литературы / References**

1. Состояние онкологической помощи населению России в 2018 году. Под редакцией А.Д. КАПРИНА, В.В. СТАРИНСКОГО, Г.В. ПЕТРОВОЙ. М.: МНИОИ им. П.А. Герцена - филиал ФГБУ «НМИЦ радиологии» Минздрава России. 2019: 76-79.
2. CRUK Cancer Research UK. Bowel Cancer Statistics. 2015–2017. [(accessed on 30 June 2020)];2017 Available online: <https://www.cancerresearchuk.org/health-profession>.
3. *Ионкин Д.А., Жаворонкова О.И., Степанова Ю.А., и др.* Термические методы локальной деструкции (РЧА, криодеструкция, МВА) при метастатическом колоректальном раке печени // Аспирантский вестник Поволжья. – 2018. - №5-6. – с. 127-145.
4. *Загайнов А.С., Шелехов А.В., Дворниченко В.В., Расулов Р.И., Зубков Р.А.* Результаты комплексного лечения колоректального рака с билатеральным метастатическим поражением печени. Сибирский онкологический журнал. 2017; 16 (1): 66–70.
5. *Серезин А.А.* Рентгенэндоваскулярная химиоэмболизация печеночной артерии – современный метод регионарной химиотерапии злокачественных поражений печени (обзор). Современные технологии в медицине. 2014; (2): 110-126.
6. *Nordlinger B., Sorbye H., Glimelius B., et al* EORTC Gastro-Intestinal Tract Cancer Group; Cancer Research UK; Arbeitsgruppe Lebermetastasen und–tumoren in der Chirurgischen Arbeitsgemeinschaft Onkologie (ALM-CAO); Australasian Gastro-Intestinal Trials Group (AGITG); Fédération Francophone de Cancérologie Digestive (FFCD). Perioperative FOLFOX4 chemotherapy and surgery versus surgery alone for resectable liver metastases from colorectal cancer (EORTC 40983): long-term results of a randomised, controlled, phase 3 trial. *Lancet Oncol.* 2013; 14 (12):1208-1215. doi: 10.1016/S1470-2045(13)70447-9.
7. *Miliaras S., Zogas I.A., Mylonas K.S., et al.* Primary malignant melanoma of the ascending colon. *BMJ Case Reports* 2018;bcr2017223282. DOI: 10.1136/bcr2017-223282.
8. *García García M.D., Galván Fernández M.D., Van de Wiel Fernández S., Machuca Aguado J., Caunedo Álvarez Á., Rodríguez-Téllez M.* Primary malignant melanoma of the colon and the importance of an adequate anatomopathological analysis. *Rev Esp Enferm Dig.* 2023 Nov 115(11):666-667. doi: 10.17235/reed.2023.9956/2023. PMID: 37882159.
9. *Hau H.M., Tautenhahn H.M., Schoenberg M.B., Atanasov G., Wiltberger G., Morgül M.H. et al.* Liver resection in multimodal concepts improves survival of metastatic melanoma: a single-centre 4. case-matched control study // *Anticancer. Res.* 2014. Vol. 34, No11. P. 6633-6639.
10. *Faries M.B., Leung A., Morton D.L., Hari D., Lee J.H., Sim M.S. et al.* A 20- year experience of hepatic resection for melanoma: is there an expanding role? // *J Am Coll Surg.* 2014. Vol. 219, No1. P. 62-68. doi: 10.1016/j.jamcollsurg. 2014.04.008.
11. *Zhang Y., Hu Z., Wu W., Liu J., Hong D., Zhang C.* Partial hepatectomy for primary hepatic melanoma: a report of two cases and review of the literature // *World J Sur- 6. gOncol.* 2014. Vol. 28, No 12. P. 362. doi: 10.1186/1477-7819-12-362.
12. *Ахмедов С.М., Сафаров Б.Д., Табаров З.В. и др.* Резекция печени при метастазе меланомы / Российский медико-биологический вестник имени академика И.П. Павлова. – 2016. – Т. 24, № 3. – С. 103-107.
13. *Юсубалиева Г.М., Петричук С.В., Кривошапкин А.Л., Кедрова А.Г., Иванов Ю.В., Винокуров А.Г., Калинин А.А., Санжаров А.Е., Ким С.В., Пономарёв А.В., Купцова Д.Г., Ищенко Р.В., Троицкий А.В., Баклаушев В.П.* Инфильтрирующие опухоль лимфоциты: выделение, активация, анализ цитотоксичности на культурах солидных опухолей. *Клиническая практика.* 2020;11(1):49–58. doi: 10.17816/clinpract33974)
14. *Ищенко Р.В.* Хирургическая техника катетеризации печеночной артерии при селективной внутриартериальной химиотерапии / Р. В. Ищенко, И. Н. Джансыз, И. В. Фесак // *Злокачественные опухоли.* – 2016. – № 3(19). – С. 56-62. – DOI 10.18027/2224-5057-2016-2-56-62.
15. *Tryakin A.A., Artamonova E.V., Bolotina L.V.* Kolorektal'nyj rak [Practical recommendations for the treatment of malignant tumors of the Russian Society of Clinical Oncology]. RUSSCO, 2016. P. 266–285. (In Russian).
16. *Uetake H., Yasuno M., Ishiguro M., et al.* A multicenter phase II trial of mFOLFOX6 plus bevacizumab to treat liver-only metastases of colorectal cancer that are unsuitable for upfront resection (TRICC0808). *Ann Surg Oncol.* 2015; 22 (3):908-915. doi: 10.1245/s10434-014-4094-7.
17. *Стукалова О.Ю., Поликарпов А.А., Ищенко Р.В., Шугушев З.Х.* Рентгенэндоваскулярные вмешательства в лечении больных с метастазами колоректального рака в печени после прекращения системной химиотерапии // *Клиническая практика.* – 2022. – Т. 13, № 2. – С. 59-65.
18. *Думанский, Ю.В.* Повышение абластичности резекций печени при метастазах колоректального рака / *Університетська клініка.* – 2010. – Т. 6, № 1-2. – С. 24-27.